

MULTIPLE EXOSTOSEN IN KORT BESTEK



Jan de Lange (1)

Dit artikel/informatiebulletin is voor de eerste maal verschenen ten behoeve van de eerste lotgenoten-contactdag voor partners, familieleden en mensen met multiple exostosen gehouden op 6 juni 1998 in Tynaarlo, Drenthe. Inmiddels is er na deze eerste lotgenotendag een actieve lotgenotencontactgroep opgericht (2).

Deze tweede herziene versie (juni 2001) is aangepast aan de hand van nieuw verschenen literatuur en huidige inzichten. Met dank aan een aantal deskundigen (3).

Er is naar gestreefd om op een duidelijke manier zonder te veel medische terminologie uitleg te geven over multiple exostosen. In verband met de leesbaarheid is er voor gekozen om in de tekst niet allerlei verwijzingen te maken naar de literatuur, maar aan het eind wordt verantwoord welke literatuur is gebruikt. Zie literatuurlijst (4).

In dit informatiebulletin wordt voor de aandoening multiple exostosen de term *Hereditaire Multiple Exostosen* gebruikt, welke dikwijls wordt afgekort als *HME*. Dit is momenteel de meest gehanteerde term.

Hereditaire Multiple Exostosen betekent letterlijk: erfelijke veelvuldige botwoekeringen.

INLEIDING

Hereditaire Multiple Exostosen (*HME*) is een skeletaandoening die vooral de lange pijpbeenderen aantast en gekarakteriseerd wordt door de aanwezigheid van vele exostosen (botuitwassen) in het gebied nabij de gewrichten.

Deze aandoening werd voor het eerst beschreven in 1786 door Hunter. Het was Virchow die in 1876 deze ziekte het *multiple exostose syndroom* noemde.

In de literatuur komt men nog verschillende andere namen tegen zoals *multiple cartilagine exostosen*, *diaphyseaal aclasie*, *chondraal osteoma*, *dyschon-droplasia*, (*multiple*) *osteochondromatosen*, *EXT* of *multiple erfelijke osteochondromen*.

HME wordt niet enkel bij de mens aangetroffen, maar komt ook voor bij paarden, katachtigen, honden en hagedissen. Exostosen werden zelfs aangetroffen in de beenderen van een dinosaurus.

VERSCIJNSELEN

HME uit zich in het ontstaan van benige uitwassen (knobbels/botuitwassen/ botwoekeringen) oftewel goedaardige tumoren aan de buitenkant van een bot, voorzien van een kraakbeenkap en omgeven door een slijmbeurs (bursa).

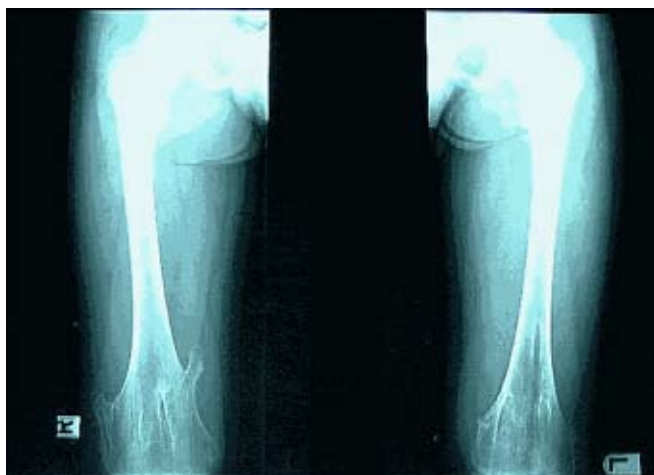Exostose is de klinische term voor deze botuitwas en osteochondroom is de terminologie die in de pathologie wordt gehanteerd.

De exostosen zijn gelokaliseerd op de pijpbeenderen tussen het middenstuk (diafyse) en het eindstuk (epifyse) ter plaatse van de zogenaamde metafyse waar zich ook de groeischijf bevindt; daarnaast komen exostosen voor op de platte botten van de schoudergordel en het bekken.

Exostosen/osteochondromen ontstaan in die botten die door middel van een groeischijf (enchondrale verbening) zijn ontstaan.

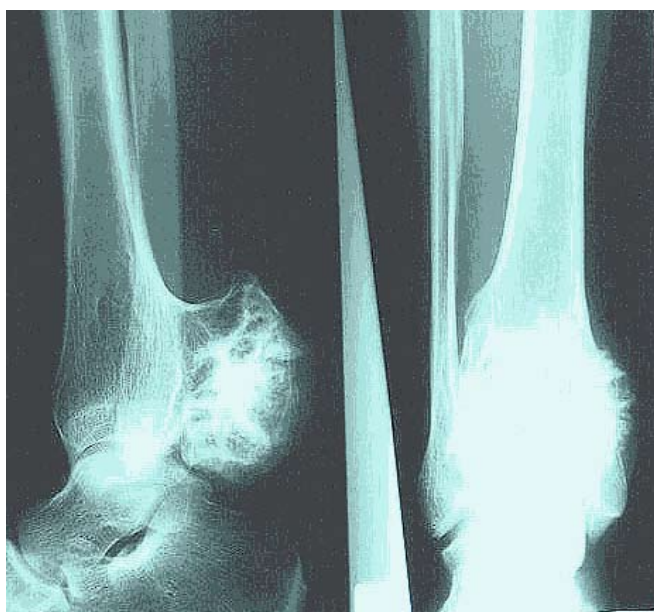Microscopisch wordt in een osteochondroom, op de overgang tussen bot en kraakbeen, een soort verstoorde groeischijf gezien.

De exostosen worden meestal pas opgemerkt op de peuter- of kleuterleeftijd en hebben de neiging tijdens de groei steeds groter te worden.



Figuur 1
Exostose is hier door middel van een steeltje verbonden aan het bot.

De vorm van de exostosen is tamelijk grillig en varieert van een van het gewricht af gerichte puntige exostose (gesteeld) (Figuur 1) tot een brede gezwelachtige vervorming (brede basis) (Figuur 2).



Figuur 2
Exostose is hier door middel van een brede basis verbonden aan het bot.

Zelfs na operatieve verwijdering van een exostose bestaat er een mogelijkheid dat de exostose op dezelfde plaats weer opnieuw uitgroeit. Volgens sommige literatuur is er zelfs een kans van 30 - 50% op het opnieuw ontstaan, een recidief, van een verwijderde exostose.

Het aantal exostosen wisselt sterk, maar draagt al gauw enkele tientallen. Tabel 1 geeft een overzicht van de lokalisatie van de exostosen in het menselijk lichaam met hun frequentie van voorkomen.

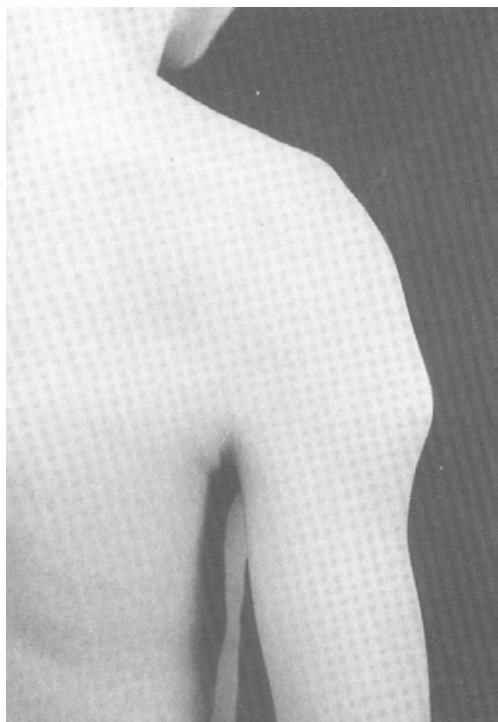
Tabel 1
Plaats waar de exostosen voorkomen (lokalisatie) en aantallen (frequentie) in procenten op welke plaats exostosen gezien worden bij HME.

Plaats van voorkomen	Frequentie in procenten (%)
Bovenbeen/femur (onderste gedeelte)	90
Scheenbeen/tibia (bovenste gedeelte)	84
Kuitbeen/fibula (bovenste gedeelte)	76
Bovenarm/humerus (bovenste gedeelte)	72
Bovenbeen/femur (bovenste gedeelte)	66
Scheenbeen/tibia (onderste gedeelte)	64
Ellepijp/ulna (onderste gedeelte)	61
Spaakbeen/radius (onderste gedeelte)	60
Kuitbeen/fibula (onderste gedeelte)	57
Voet	
Schouderblad/Scapula	35
Hand	34
Ribben	33
Bekken	31
Sleutelbeen/clavicula	28
Spaakbeen/radius (bovenste gedeelte)	22
Ellepijp/ulna (bovenste gedeelte)	15
Voetwortelbeentjes/Tarsalia	9
Handwortelbeentjes/Carpalia	7
Wervels/vertebrae	7
Bovenarm/humerus (onderste gedeelte)	5
Borstbeen/sternum	1

Exostosen op de schedel of de aangezichts-beenderen komen niet voor. Deze botten ontstaan immers niet d.m.v. een groeischijf.

De exostosen kunnen tot bewegingsbeperkingen leiden, als gevolg van bijvoorbeeld verplaatsing/luxatie van pezen en aantasting van de gewrichtsfunctie (mechanische problemen) en/of aanleiding geven tot beklemming van de zenuwen.

De exostosen kunnen pijnklachten geven, al dan niet door regelmatig stoten van de knobbels. De knobbels kunnen ook lelijke ontsieringen geven (met zgn. cosmetische problemen) (Figuur 3).



Figuur 3
Exostose aan het bovenste gedeelte van bovenarm/ humerus en goed zichtbaar aan de buitenkant.

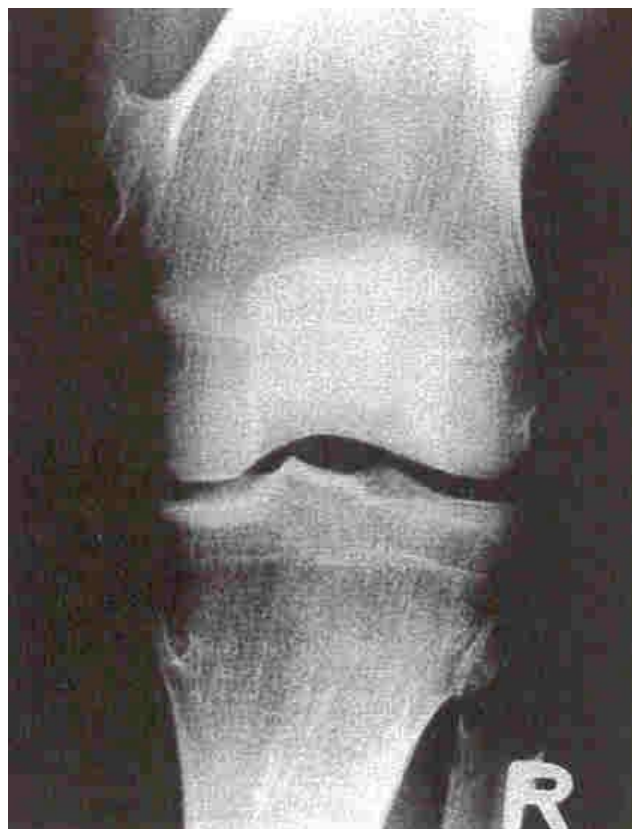Na het voltooiën van de groei, als de groeischijf gesloten is, worden de exostosen veelal niet groter. Op latere leeftijd kan er een stabiele situatie ontstaan. Controle blijft echter gewenst. Zeker bij klachten.

HME komt vaak geïsoleerd voor, maar kan ook deel uitmaken van een andere skeletaandoening, zoals het zogenaamde Langer-Giedeon syndroom (LGS) dat gepaard gaat met nog andere afwijkingen.

Ook komt het veel voor dat mensen slechts één enkele exostose hebben zonder dat dit in hun familie voorkomt. Dit heeft in dit geval niets te maken met de ziekte *Hereditaire Multiple Exostosen* en men spreekt dan van een *solitaire exostose*.

DIAGNOSTIEK

HME is als klinische diagnose vaak eenvoudig vast te stellen aan de hand van röntgenfoto's, (Figuur 4) soms is aanvullend onderzoek nodig.



Figuur 4
Aanwezigheid van multiple exostosen aan het scheenbeen/tibia, kuitbeen/fubula en bovenbeen/femur van een HME-patiënt.

Bij het operatief verwijderen van een “normale exostose” is het altijd aan te raden om het verwijderde weefsel door de patholoog te laten onderzoeken om de benigniteit/ goedaardigheid van de exostose te bevestigen. Dit is in de praktijk vaak al routine.

Indien gewenst kan materiaal worden aangeboden aan de Nederlandse Commissie voor Beentumoren voor medebeoordeling. Deze commissie is gehuisvest in het Leids Universitair Medisch Centrum en bestaat uit orthopedisch chirurgen, radiologen, radiotherapeuten, oncologen en pathologen gespecialiseerd op het gebied van bottumoren. De commissie stelt/ bevestigt de diagnose en kan een behandeladvies geven. Om de diagnose HME te bevestigen is erfelijkheidsonderzoek noodzakelijk. Hiervoor moet DNA-onderzoek van een bloedmonster uitgevoerd worden naar de voor HME bekende afwijkende genen (zie verder erfelijkheidsaspecten).

AANTALLEN

HME komt bij ongeveer 10-23 op de 1.000.000 mensen voor. Dit betekent voor Nederland, dat bij een inwoneraantal van \pm 16 miljoen, er ongeveer 160 tot 368 mensen met hereditaire multiple exostosen zouden kunnen zijn.

HME komt meer voor bij mannen (\pm 60%) dan bij vrouwen (\pm 40%).

Op drie en een half jarige leeftijd is in 50% van de gevallen de HME ontdekt en op 12 jarige leeftijd is bijna 100% van de gevallen van HME ontdekt.

Als een persoon waarbij in de familie HME voorkomt op de leeftijd van 12 jaar nog geen exostosen heeft, is het zeer onwaarschijnlijk dat de HME zich later nog zal ontwikkelen.

Ook hier kan DNA-onderzoek, naar de bekende genafwijking van de vader of moeder die HME heeft, de diagnose definitief bevestigen of juist uit sluiten.

COMPLICATIES

Vergroeiingen

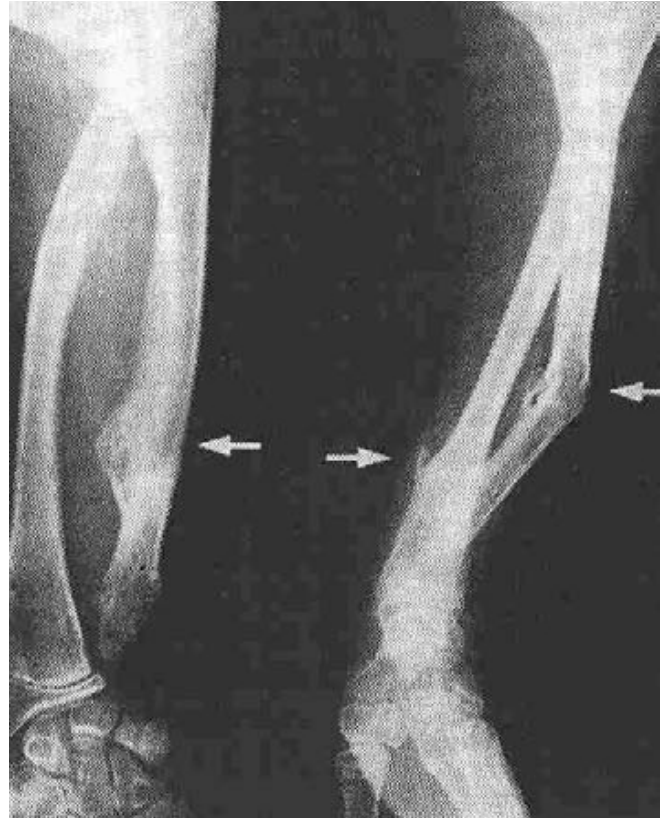Er kunnen zich bij mensen met HME vergroeiingen voordoen, doordat bijvoorbeeld de exostosen verkorting van de pijpbeenderen veroorzaken. Als gevolg hiervan wordt gezien dat mensen met HME korter kunnen zijn dan gemiddeld. Dit is echter zeker niet altijd het geval.

Behalve korter zijn de pijpbeenderen ook vaak breder aan de uiteinden en laten niet zo'n mooie gladde en ronde vorm zien maar een verbreding (brede metafyse).

Bij kinderen kunnen X-benen (genua valga) ontstaan. Dit kan zowel aan één als aan beide benen voorkomen.

Tevens kunnen er misvormingen ontstaan door een onevenredige groei van de beenderen van de onderarm (Figuur 5) of onderbeen, maar ook de voeten. Van verkorting van de botten van de armen, met name de ellepijp (ulna), kan eveneens sprake zijn.

Ook kan de vorm van andere botten worden aangetast; de vorm van het spaakbeen in de onderarm kan b.v. worden aangetast door een afwijkende vorm van de ellepijp ten gevolge van de exostosen.

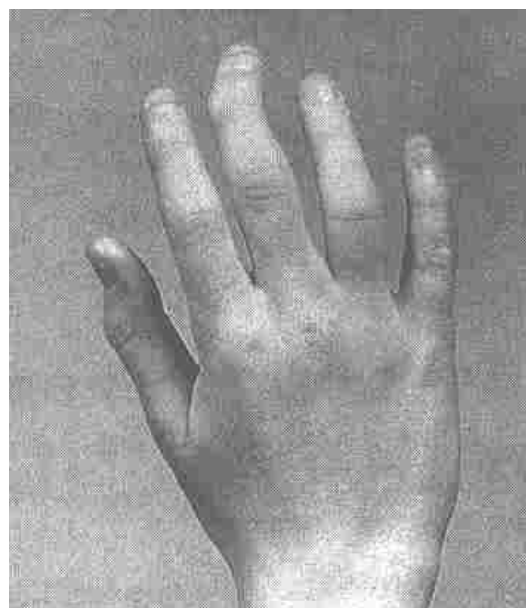

Figuur 5

Karakteristieke misvorming van de voorarm van een HME-patiënt.

De naastgelegen botten kunnen met elkaar vergroeien (fuseren), wat nadelig is voor de functie van een ledemaat; b.v. het kuitbeen en het scheenbeen aan de bovenkant of onderkant van het onderbeen.

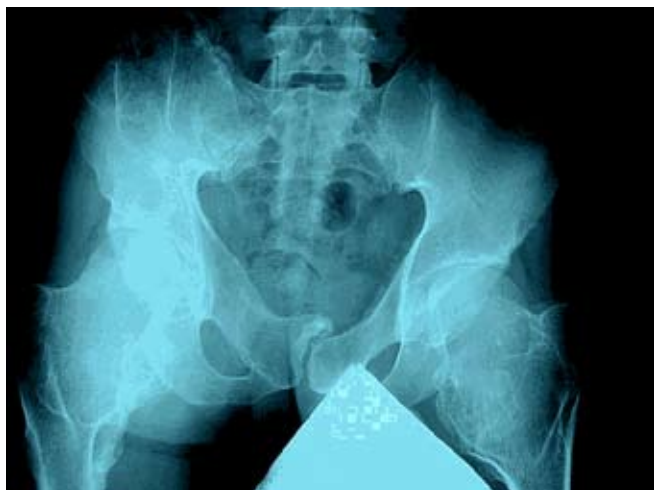Exostosen van de vingers of tenen kunnen aanleiding geven tot scheefstand (as-afwijkingen) (Figuur 6).



Figuur 6

Verkromming van de middelvinger bij HME.

Exostosen gelokaliseerd aan de bovenzijde van het bovenbeen kunnen resulteren in bewegingsbeperking en dwangstand van de heupgewrichten. Zo wordt vaak gezien dat de heupen bij patiënten met HME “steiler” zijn dan normaal (Figuur 7). Wanneer deze hoek te groot wordt kan dit zelfs leiden tot een beeld zoals gezien wordt bij kinderen met aangeboren heupdysplasie.



Figuur 7
Typische steile heupen bij patiënten met HME (ononderbroken pijl wijst op de steile hoek). De metafyse is erg breed (onderbroken pijl).

Kwaadaardigheid

Bij volwassen HME-patiënten is er een verhoogde kans op kwaadaardige ontaarding van het kraakbeenweefsel van een exostose tot een chondrosaroom, vooral bij de exostosen van de schoudergordel, het bekken, de ribben en het bovenbeen.

Over de kans op kwaadaardige ontaarding worden in de literatuur verschillende cijfers gehanteerd. Eerder werd gesproken over een kans van 5-10 % en in recente literatuur gaat men uit van 0,5-2% (McCormick et al.) of 1-5% (Bové) kans op kwaadaardige ontaarding.

Een toename in de grootte van een exostose bij een volwassene moet met enige achterdocht worden gezien en maakt dus nadere analyse noodzakelijk.

Er wordt aangeraden om bij een volwassen HME-patiënt elke twee of drie jaar een volledige nucleaire botscaan te laten maken. Veranderde activiteit kan wijzen op het kwaadaardig worden van een exostose. Bij kinderen die nog niet zijn uitgegroeid heeft het maken van een nucleaire botscaan geen zin, omdat er altijd een verhoogde activiteit te zien is in de actieve exostosen als

gevolg van de groei. Indien er activiteiten bij volwassenen met HME te zien zijn op deze botscaan is nadere analyse van deze locatie(s) noodzakelijk middels röntgenfoto's, CT- of MRI-scan. Bij de MRI-scan kan overwogen worden om het paramagnetisch intraveneus contrastmiddel Gadolinium-DTPA (Gd) (Geirnaerd) te geven zodat de tumor beter beoordeeld kan worden. In ieder geval zou men elke twee tot drie jaar alle bekende exostosen moeten bekijken middels röntgenfoto's, om veranderingen uit te kunnen sluiten.

Overige complicaties

In zijn algemeenheid kan gezegd worden dat de druk die de exostosen op het naburige weefsel (zenuwen, spieren, pezen, bloedvaten e.d.) uitoefenen, verschillende problemen kunnen veroorzaken.

Exostosen op de wervels kunnen druk en pijn geven met name in het gebied van de hals- en borstwervels. Ook kunnen exostosen van de wervels door druk op het ruggenmerg aanleiding geven tot gevoel-loosheid en/of verlammingverschijnselen. Soms kunnen zeer puntige exostosen de bloedvaten of de longen aanprikken met alle gevolgen van dien.

In een publicatie werd bij 14% van een onderzochte groep HME-patiënten ook gewrichtsontsteking/arthritis als complicatie van HME genoemd. Dit ontstaat op jongere leeftijd dan bij mensen die geen HME hebben.

Daar waar er exostosen op het bekken van vrouwelijke HME-patiënten aanwezig zijn kunnen er gedurende een zwangerschap en bevalling problemen ontstaan. In één studie werd genoemd dat bij een dergelijke groep onderzochte vrouwen in 63% van de gevallen de bevalling met een keizersnede was uitgevoerd.

Irritatie van de slijmbeurs (bursa) van een exostose kan pijnlijke slijmbeurs-ontstekingen (bursitis) geven.

Gelukkig hoeft HME in veel gevallen, behoudens af en toe een chirurgische ingreep, niet tot complicaties te leiden.

ERFELIJKHEIDSASPECTEN

Hereditaire Multiple Exostosen is een erfelijke aandoening en wel autosomaal dominant. Dat wil zeggen dat wanneer de vader of moeder de aandoening heeft elk kind een kans van 1 op 2 (50%) heeft op HME. Er is dan dus ook een kans van 50% op een gezond kind.

De afwijking kan zowel door mannen als door vrouwen worden doorgegeven. De afwijking slaat geen generatie over. Familieleden zonder afwijking kunnen deze in principe ook niet doorgeven.

In 40% van de gevallen is er echter sprake van een nieuwe mutatie en spelen erfelijke factoren geen rol. Dan krijgt een kind spontaan HME en heeft dit dan niet gekregen van zijn of haar vader of moeder. Bij zo'n nieuwe (eerste) mutatie blijkt dat de verschijnselen van de HME gemiddeld ernstiger zijn dan iemand die HME door middel van erfelijkheid (mutatie van vader of moeder) heeft gekregen. Iemand die op deze spontane manier (nieuwe mutatie) HME heeft gekregen kan de ziekte wel weer doorgeven aan zijn kinderen met dezelfde kans van 50% dat zij HME krijgen.

In iedere lichaamscel van de mens bevinden zich 46 chromosomen, te verdelen in 23 paren. Op ieder chromosoom bevinden zich vele erfelijke eigenschappen, de genen. Alle genen hebben we in principe in tweevoud. Bij een dominant erfelijke ziekte is er in één van beide genen een afwijking ontstaan. Dit afwijkende gen overheerst het gezonde gen en doet vroeg of laat symptomen ontstaan.

Van HME is bekend dat wanneer het afwijkende gen aanwezig is, er in vrijwel alle gevallen exostosen ontstaan. De mate waarin kan echter variëren en kan soms onopgemerkt blijven. Er is bijvoorbeeld bekend dat in uitzonderlijke gevallen bij sommige vrouwen (incomplete penetrantie) wel een genafwijking aanwezig is, zonder dat zij exostosen krijgen.

Erfelijkheidskundigen/genetici spreken over EXT als benaming voor Multiple Exostosen.

Recente onderzoeken hebben aangetoond dat er in ieder geval drie verschillende genen een rol kunnen spelen bij het ontstaan van HME. Deze genen zijn gelegen op respectievelijk het 8e (EXT1), 11e (EXT2) en 19e (EXT3) chromosoom (Tabel 2).

Tabel 2

Chromosomen met bijbehorende genen die zijn vastgesteld als oorzaak voor HME.

Chromosoom	Naam van gen
8	EXT1
11	EXT2
19	EXT3

Over het bestaan van EXT3 op chromosoom 19 bestaan momenteel nog erg veel twijfels en dit gen is ook nog niet geïdentificeerd.

EXT1 op chromosoom 8 en EXT2 op chromosoom 11 zijn reeds geïdentificeerd. Hierbij blijkt dat men in ongeveer 50% van de gevallen een mutatie in EXT1 en in ongeveer 33% van de gevallen een mutatie in EXT2 heeft. Mutaties tegelijk in EXT1 en EXT2 komen niet voor.

Het is zeker niet uitgesloten dat in de toekomst nog andere genen als oorzaak voor deze aandoening gevonden worden.

Om de genen te onderzoeken is DNA-onderzoek nodig. Momenteel is dat gelukkig in Nederland goed mogelijk. In Rotterdam (Willems) wordt in principe voor geheel Nederland het DNA-onderzoek van een bloedmonster naar de bekende afwijkende genen van HME (EXT1 of EXT2) uitgevoerd. Ook kan dit sinds kort in Leiden (Breuning) plaats vinden. Helaas wordt niet in alle gevallen een afwijkend gen gevonden, dus zijn er ook nog andere actief.

Op het moment is het door middel van genetisch onderzoek mogelijk om reeds voor het verschijnen van de eerste exostosen patiënten te identificeren. Tevens is het al mogelijk om prenataal onderzoek (d.m.v. een vruchtwater-punctie) uit te voeren, indien de mutatie bij één van de ouders bekend is

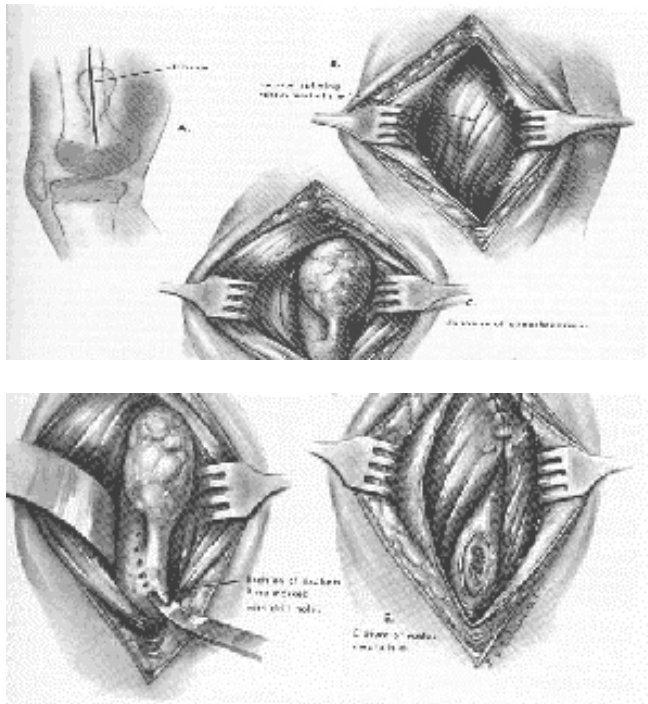
BEHANDELING

Op dit moment is behandeling gericht op genezing van HME niet mogelijk. Dat betekent dat de behandeling in het teken staat van het verwijderen van de exostosen en het behandelen van de gevolgen en complicaties van de HME.

Operatief

Het is uiteraard niet mogelijk om bij HME alle exostosen te verwijderen.

Zo nodig kan bij bewegingsproblemen, ernstige pijn, beknelling van zenuwen of soms om cosmetische reden een exostose operatief verwijderd worden aan de basis van de woekering. Afhankelijk van de plaats in het lichaam, de grootte van de exostose en de eventuele nabijheid van zgn. vitale structuren (belangrijke bloedvaten en zenuwen) kan de verwijdering, excisie van de exostose, variëren van een zeer eenvoudige tot een zeer uitgebreide ingreep (Figuur 8).



Figuur 8
Voorbeeld van het verwijderen, excisie, van een exostose (gesteeld).

Soms kan men besluiten een gedeelte van een bot meteen te verwijderen. Dat kan alleen in bepaalde gebieden, b.v. bij een exostose van het kopje van het kuitbeen, waarbij druk op een belangrijke zenuw (nervus peroneus) aan de orde is. Dit kopje kan dan beter in zijn geheel worden verwijderd tezamen met de exostose.

Wanneer bij jonge patiënten de exostose nog te dicht bij de groeischijf ligt, kan overwogen worden de operatie uit te stellen vanwege het risico van beschadiging van deze groeischijf, waardoor groeistoornissen kunnen ontstaan.

Ook groei van de exostosen op latere leeftijd kan een indicatie zijn voor verwijdering in verband met de eerder genoemde mogelijke kwaadaardigheid.

Operatieve verwijdering van exostosen kan echter ook complicaties geven. Zo kan weefsel beschadigd raken. Bekend is de soms blijvende beschadiging van zenuwweefsel, waardoor geheel of gedeeltelijke gevoelloosheid ontstaat in de buurt van het operatiegebied. Het is mogelijk dat het spierweefsel minder sterk wordt, waardoor spieren verslappen en functieverlies ontstaat.

De plaatsen waar exostosen verwijderd zijn kunnen soms door hun oneffenheid pijnlijke plekken worden.

Bij vergroeiingen kunnen eventueel correctieve operaties uitgevoerd worden. Dit kan gebeuren door b.v. een ingreep uit te voeren waardoor er verlenging van het bot wordt bewerkstelligd. Dit gebeurt nogal eens bij onderarmen.

Het is tevens mogelijk om een operatie uit te voeren waarbij het bot wordt doorgenomen en in een betere stand wordt gebracht (correctie-osteotomie).

Indien er een scheefstand van één of beide benen, X-benen (genua valga) is ontstaan bij nog niet gesloten groeischijven (nog niet uitgegroeid skelet) kan deze afwijking gecorrigeerd worden. Hierbij wordt operatief met krammen (methode volgens Blount) als het ware één kant van het been tijdelijk geblokkeerd in de groei, waardoor het been recht kan groeien (epifysiodese).

Pijnbestrijding

Van belang is dat mensen met HME die pijn hebben, ondanks het verwijderen van exostosen of juist als er geen mogelijkheid is om de exostose te verwijderen, met deze pijn goed leren omgaan. Soms kan adequate pijnbestrijding met medicatie voor kortere of langere tijd een oplossing bieden.

Adviezen en behandeling van poliklinieken voor pijnbestrijding of pijnbestrijdings-centra kunnen helpen.

Maar ook als de pijn chronisch van aard wordt kan het zinvol zijn om middels een cursus-programma te proberen de pijn de baas te worden. Op sommige lokaties worden hiervoor cursussen georganiseerd, met name in de revalidatiecentra.

Er is een patiëntenvereniging actief op het gebied van de pijn. Dit is de Stichting Pijn-Hoop. Zij hebben veel kennis op het gebied van pijn gebundeld en zij bieden mogelijkheden voor lotgenotencontact.

Fysiotherapie

In sommige gevallen kan fysiotherapie een uitkomst zijn. Daar waar door pijn of andere oorzaken de beweeglijkheid belemmerd wordt, kan fysiotherapie in de vorm van massage, oefeningen of soms manuele therapie de klachten mogelijk verminderen of zelfs doen verdwijnen. Om weefsels te herstellen bijvoorbeeld na operaties of bij pijn kan de fysiotherapeut fysioteknik, o.a. warmtebehandeling of electrotherapie (o.a. de TENS), toepassen.

Revalidatiebehandeling

De laatste tijd is er goede ervaring opgedaan met het behandelen van HME-patiënten in een gespecialiseerd revalidatiecentrum.

Na acceptatie via een intake door een revalidatiearts wordt in dagbehandeling met een frequentie van twee tot drie maal per week gedurende enige maanden een multidisciplinaire behandeling toegepast.

Zo'n multidisciplinair team voor de behandeling van HME kan bestaan uit een fysiotherapeut, een ergotherapeut, een bewegingsagoog, een hydrotherapeut (bewegen in water), een maatschappelijk werker of een psycholoog en natuurlijk de revalidatiearts zelf. Dit houdt in dat aan alle aspecten van de mens vanuit een holistische mensvisie aandacht wordt besteed.

Hierbij wordt naar de mogelijkheden en onmogelijkheden gekeken bij het bewegen en verdere functioneren ook in de dagelijkse activiteiten. Het doel van de behandeling is het voorkomen en/of verminderen van de beperkingen die de HME tot gevolg heeft, hierbij kan soms ook gebruik gemaakt worden van hulpmiddelen.

De revalidatiebehandeling is ook gericht op de acceptatie van de HME en het leren omgaan met de klachten. Waarbij het de bedoeling is om een balans te vinden tussen wat de HME-patiënt wil doen en wat hij of zij kan doen.

Soms kan een gespecialiseerd team ingezet worden, zoals een pijnteam of een arbeidsrevalidatieteam. Ook een aangepast sportadvies kan aan de orde zijn.

Bij voetproblemen kan de revalidatiearts, in samenwerking met de orthopedisch schoen-maker, aangepast schoeisel adviseren.

Bij jonge kinderen kan een gerichte looptraining en/of houdingstraining onderdeel van de behandeling zijn.

TOEKOMST

Erfelijkheidsaspecten

Het verder bestuderen van het erfelijk materiaal (DNA) en de verwijderde tumoren van mensen en families met HME, moet het in de toekomst mogelijk maken alle bestaande HME-genen te karakteriseren. Verder tracht men meer inzicht te krijgen in de mechanismen hoe exostosen ontstaan. Hierbij worden niet alleen analyses uitgevoerd van bloedmonsters, maar ook van b.v. huidbiopten.

Het onderzoek naar erfelijkheidsaspecten van de HME wordt in België en Nederland vooral verricht in de medisch genetische centra van Antwerpen (Wuyts), Rotterdam (Willems) en Leiden.

Exostosen zelf

Bij de afdeling Pathologie in het Leids Universitair Medisch Centrum (Hogendoorn en Bovée) is men met onderzoek bezig waarbij vooral wordt gekeken naar de genetische veranderingen die in de osteochondromen zelf plaats vinden.

Zo is gebleken dat een exostose/ osteochondroom geen ontwikkelingsstoornis is in het weefsel, maar dat het een nieuwvorming (neoplasma = goedaardige tumor) is. De tumoren bevatten vaak te veel of te weinig DNA en bepaalde stukken uit het DNA zijn vaak verdwenen.

Bij de groei van exostosen spelen verschillende ingewikkelde eiwitten/groei-regulatoren een rol, die afwezig bleken te zijn bij exostosen en bij kwaadaardige kraakbeen-tumoren wel aanwezig waren. Hiervoor is ook gebruik gemaakt van materiaal afkomstig van verwijderde exostosen van HME-patiënten.

In de toekomst hoopt men door verder onderzoek op dit terrein een betere methode te ontwikkelen om de diagnostiek van goedaardige en kwaadaardige kraakbeentumoren te verbeteren. Want dat blijkt op dit moment in de praktijk niet altijd eenvoudig.

Daarnaast is toekomstig onderzoek erop gericht om die exostosen te kunnen identificeren die kwaadaardig zullen worden, zodat deze tijdig verwijderd kunnen worden. Indien HME-patiënten, waarbij exostosen verwijderd zullen worden, willen meewerken aan dit onderzoek kan contact opgenomen worden met de afdeling pathologie van het Leids Universitair Medisch Centrum voor nadere informatie.

Klinische praktijk

Het is ook van het grootste belang dat er verder onderzoek gedaan wordt naar de klinische verschijnselen van de HME zelf.

In de praktijk blijkt dat er zeer grote verschillen bestaan bij de verschijningsvorm van de HME. Er zijn HME-patiënten die nauwelijks problemen hebben met de multiple exostosen en behoudens enkele operatieve ingrepen een vrijwel normaal leven leiden. Daarnaast zijn er ook HME-patiënten die veel problemen hebben en waarbij de HME gepaard gaat met veel pijn, bewegingspro-

blemen, vergroeiingen en die soms al op jonge leeftijd geïnvallidiseerd raken. In ieder geval is duidelijk dat er met name op wat oudere leeftijd een toename te constateren is van pijn en bewegingsproblemen.

Er is recent een artikel verschenen (Carroll et al) waarin werd aangegeven dat er duidelijk verschillende verschijnselen te zien waren tussen groepen (families) die wel of geen chromosoom 8 (EXT1) afwijking hadden. Er werden drie groepen onderscheiden en men zag duidelijke verschillen in vormen van exostosen (steelvormig of brede basis), vergroeiingen en pijnklachten. Dit onderzoek werd echter uitgevoerd bij een betrekkelijk kleine groep en de conclusies zouden nog te weinig onderbouwd zijn door experimenten. Er moet nog veel meer extra onderzoek verricht worden om deze groepen indeling te bevestigen of juist te verwerpen.

In een ander recent onderzoek (Porter et al) werd aangegeven dat groeiachterstand bij HME het gevolg zou kunnen zijn van locale effecten van groeiende, breedvormige exostosen. Dit roept de vraag op of het verwijderen van exostosen niet eerder zou moeten plaats vinden, zodat de groeiachterstand met mogelijke vergroeiing van het bot geen of minder kans krijgt. Maar ook bij dit onderzoeksresultaat kunnen nog geen definitieve conclusies getrokken worden en is er meer onderzoek nodig.

Ook in ons land (Ham) is onderzoek gaande waar

de specifieke klinische gegevens van HME-patiënten (families) in kaart wordt gebracht. Er zijn al ideeën voor een follow-up onderzoek hierbij. De gevolgen van de HME op iemands welbevinden en gezondheidstoestand ten gevolge van pijn en andere belemmerende factoren is een onderzoeksonderwerp waar ik zelf zeer in geïnteresseerd ben. Ik hoop de gelegenheid te krijgen om hier als gezondheidswetenschapper zelf onderzoek naar te kunnen doen.

Tenslotte

Al met al zijn er nog veel vragen en veronderstellingen / hypothesen die aanleiding geven om verder onderzoek te doen.

Als HME-lotgenotencontactgroep zijn wij allen zeer gebaat bij de interesse die er van de kant van de deskundigen voor de HME is. We hebben dan ook veel contacten met deze wetenschappers en zullen onze welwillende medewerking verlenen als daar om gevraagd wordt.

Tenslotte mag de hoop gekoesterd worden dat de verdere kennis over HME de poorten zal openen tot een nog betere diagnostiek, operatietechnieken en andere gerichtere vormen van behandeling.

Het is nog een droom, maar mogelijk dat er in de toekomst toch een manier wordt ontdekt om de chromosoomafwijking die verantwoordelijk is voor de HME te kunnen voorkomen of deze mogelijk door een gerichte behandeling/ manipulatie genezen kan worden.

NOTEN

- (1) Drs. Jan de Lange, verpleegkundige/gezondheidswetenschapper en zelf HME-patiënt en voorzitter van de HME-lotgenotencontactgroep. Werkzaam in het Revalidatiecentrum Blixembosch te Eindhoven. Correspondentieadres: Buntlaan 9, 5691 WX Son, tel. 0499-479293. E-mail: jan.de.lange.sr@planet.nl
- (2) De HME-lotgenotencontactgroep Nederland is opgericht in 1998 en onderdeel van de Stichting Patiëntenbelangen Orthopaedie (SPO). Secretariaat: Marion Post, Geert Lammertslaan 8, 8421 RT Oldeberkoop, tel. 0516-451760 E-mail: hme@hetnet. Website: www.hme-mo.nl.
- (3) Met dank voor hun adviezen aan: Mw. Dr. M.J.A. Smid-Geirnaerdt, radioloog, Leids Universitair Medisch Centrum en het Antoni van Leeuwenhoekziekenhuis Amsterdam, Mw. Dr. J.V.M.G. Bovée, patholoog i.o. Leids Universitair Medisch Centrum, Dr. W. Wuyts, biochemicus, Centrum Medische Genetica, Universiteit Antwerpen, Dr. J.B.A. van Mourik, orthopedisch chirurg, Sint Joseph Ziekenhuis Veldhoven, Drs. R.J.E.M. Smeets, revalidatiearts, Revalidatiecentrum Blixembosch Eindhoven en Dr. S.J. Ham, orthopedisch chirurg, Onze Lieve Vrouwe Gasthuis Amsterdam. Tevens dank aan drs. Frans Schelbergen voor zijn hulp bij de lay-out.

(4) LITERATUUR

- Artikel 'Het Multipel Exostose Syndroom'. In: *Folia Genetica*, 1994, 4, 12 - 14.
- Bernard, M.A., et al. 'Diminished Levels of the Putative Tumor Suppressor Proteins EXT1 and EXT2 in Exostosis Chondrocytes'. In: *Cell Motility and the Cytoskeleton*, 2001, 48, 149 - 162.
- Bovée, J.V.M.G., A molecular genetic characterisation of cartilaginous tumors. Proefschrift, Leiden, 2000.
- Carroll, K.L., et al. 'Clinical Correlation to Genetic Variations of Hereditary Multiple Exostosis'. In: *Journal of Pediatric Orthopaedics*, 1999, 19, 785 - 791.
- Diepstraten, A.F.M., B. van Linge & B.A. Swierstra. *Kinderorthopedie*, Utrecht, 1993, 10 - 11 + 20 + 96.
- Geirnaerd, M.J.A., Cadolinium-enhanced MR imaging in the diagnosis of cartilaginous tumors. Proefschrift, Leiden, 1998.
- Ham, S.J. & P. G.M. Maathuis. 'Radiologisch onderzoek bij Hereditaire Multiple Exostosen in de Orthopaedische praktijk'. In: *HME-Newsflash* nr. 4, oktober 2000, 6 - 8.
- Ham, S.J. & P. G.M. Maathuis. 'Chirurgische behandeling bij Hereditaire Multiple Exostosen (HME)'. In: *HME-Newsflash* nr. 4, oktober 2000, 9 - 11.
- Harris, N.H. *Postgraduate Textbook of Clinical Orthopaedics*. Bristol/London/Boston, 1983, 613 - 614 + 651 - 654.
- Hennekam, R.C.M., 'Syndrome of the month, Hereditary Multiple Exostoses'. In: *Journal of Medical Genetics*, 1991, 28, 262 - 266.
- Legeai-Mallet, L., et al. 'Incomplete penetrance and expressivity skewing in Hereditary multiple exostoses'. In: *Clinical Genetics*, 1997, 52, 12 -16.
- Linden, van der A.J. & H. Claessens. *Leerboek Orthopedie*. Houten/Zaventem, 1991, 26 - 28 + 90 - 93.
- Luckert Wicklund, C., R.M. Pauli, D. Johnston & J.T. Hecht. 'Natural History Study of Hereditary Multiple Exostoses'. In: *American Journal of Medical Genetics*, 1995, 55, 43 - 46.
- McCormick, C., G. Duncan & F. Tufaro. 'New perspectives on the molecular basis of hereditary bone tumours'. In: *Molecular Medicine Today*, 1999, 5, 481 - 486.
- Menchetti, G. & A. Pompella. 'Hereditary Multiple Exostosis: Pediatric Aspects and Differential Diagnosis'. In: *Pediatric Rec. Commun.*, 1989, 3, 261 - 270.
- Mol, W., A. H.M. Colaço Belmonte & R. Strikwerda. *Compendium Orthopedie*. Lochem, 1967, 109 - 110.
- National Organization for Rare Disorders, Inc. USA. 1993, *Informatie over Multiple Exostoses (973)*.
- Philippe, C., et al. 'Mutation Screening of the EXT1 and EXT2 Genes in Patients with Hereditary Multiple Exostoses'. In: *American Journal of Human Genetics*, 1997, 61, 520 - 528.
- Porter, D.E., et al. 'Clinical and Radiographic Analysis of Osteochondromas and Growth Disturbance in Hereditary Multiple Exostoses'. In: *Journal of Pediatric Orthopaedics*, 2000, 20, 246 - 250.
- Pronk, J.C., et al. *Medische genetica*. Utrecht, 1985.
- Schmale, G.A., E.U. Conrad & W.H. Raskind. 'The Natural History of Hereditary Multiple Exostoses'. In: *The Journal of Bone and Joint Surgery*, 1994, 76-A, 7, 986 - 992.
- Support group Hereditary Multiple Exostoses, Oxford (UK). *Informatiebulletin van de Engelse lotgenotengroep HME*.
- Winter, F., *De Pijn de Baas*. Enschede, 1988.
- Wuyts, W., 'Genetische aspecten van Multiple Exostoses'. In: *HME-Newsflash* nr. 2, december 1999, 4 - 5.
- Wuyts, W., Identification of a new family of EXT genes / Identificatie van een nieuwe familie van EXT genen. Proefschrift, Antwerpen 1997-1998.
- Wuyts, W., et al. 'Mutations in EXT1 and EXT2 genes in Hereditary Multiple Exostoses'. In: *American Journal of Genetics*, 1998, 62, 346 - 354.
- Wuyts, W., et al. 'Positional cloning of a gene involved in Hereditary Multiple Exostoses'. In: *Human Molecular Genetics*, 1996, 5, 10, 1547 - 1557.
- Wuyts, W., W van Hul, E. Reyniers & P.J. Willems. 'Het Multiple Exostose Syndroom, genetische aspecten' In: *Tijdschrift voor Geneeskunde*, 1995, 51, 3, 191 - 195.
- Wuyts, W. et al. 'Identification and Characterization of a Novel Member of the EXT Gene Family, EXT2' In: *European Journal of Genetics*, 1997, 5, 382 - 389.
- Wu, Yuan-Qing, et al. 'Assignment of a second locus for multiple exostoses to the pericentromeric region of chromosome 11'. In: *Human Molecular Genetics*, 1994, 3, 3, 167 -171.